



# *SISTEMA MUSCULAR*

# *Funções:*

- Movimento;
- dar forma ao corpo;
- manutenção da posição e da postura corporal;
- estabilização das articulações;
- manutenção da temperatura corporal; e
- proporciona o fluxo de líquidos corporais (sangue, linfa, urina).

Os músculos são classificados como voluntários (sob o controle consciente do indivíduo, através do sistema nervoso somático) e involuntários (geralmente não estão sob o controle voluntário do indivíduo, através do sistema nervoso autônomo).

Possuímos três tipos de músculos, o estriado esquelético (voluntário), o liso (involuntário) e o estriado cardíaco (involuntário).

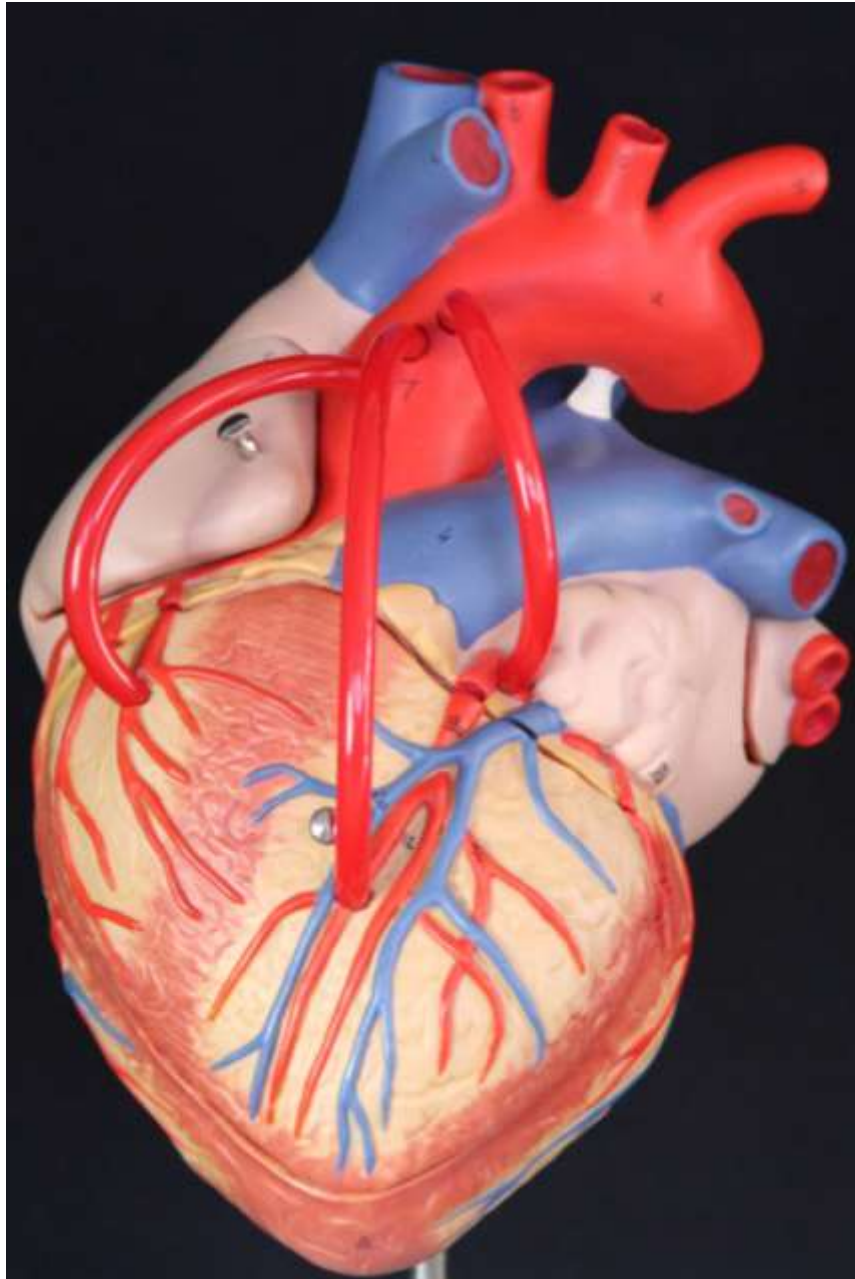
# *Típos de Músculos no Corpo Humano*

**Músculo**  
**Estriado**  
**Esquelético**



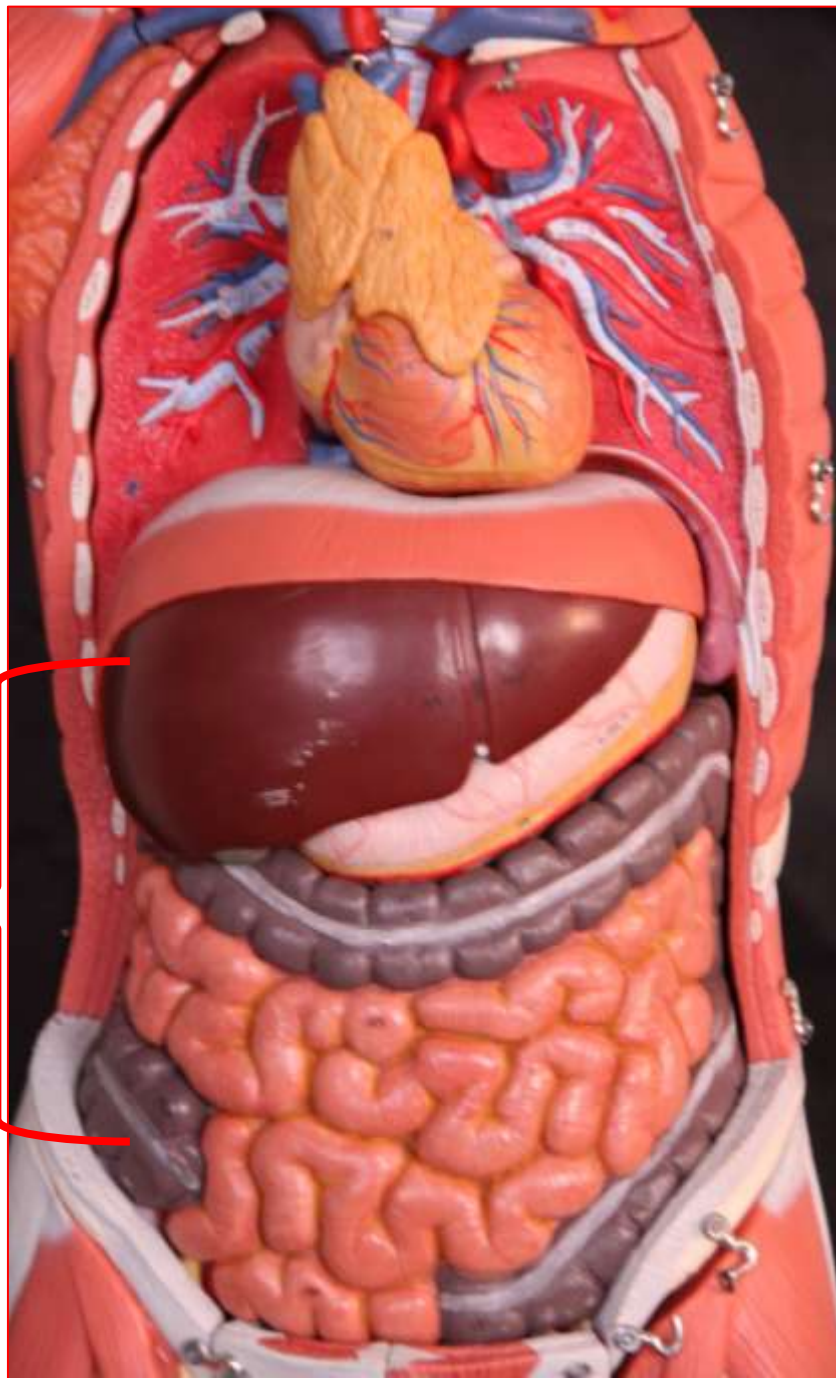
Corpo humano - Vista anterior

**Músculo  
Estriado  
Cardíaco**



Coração - Vista anterior

# Músculo Liso

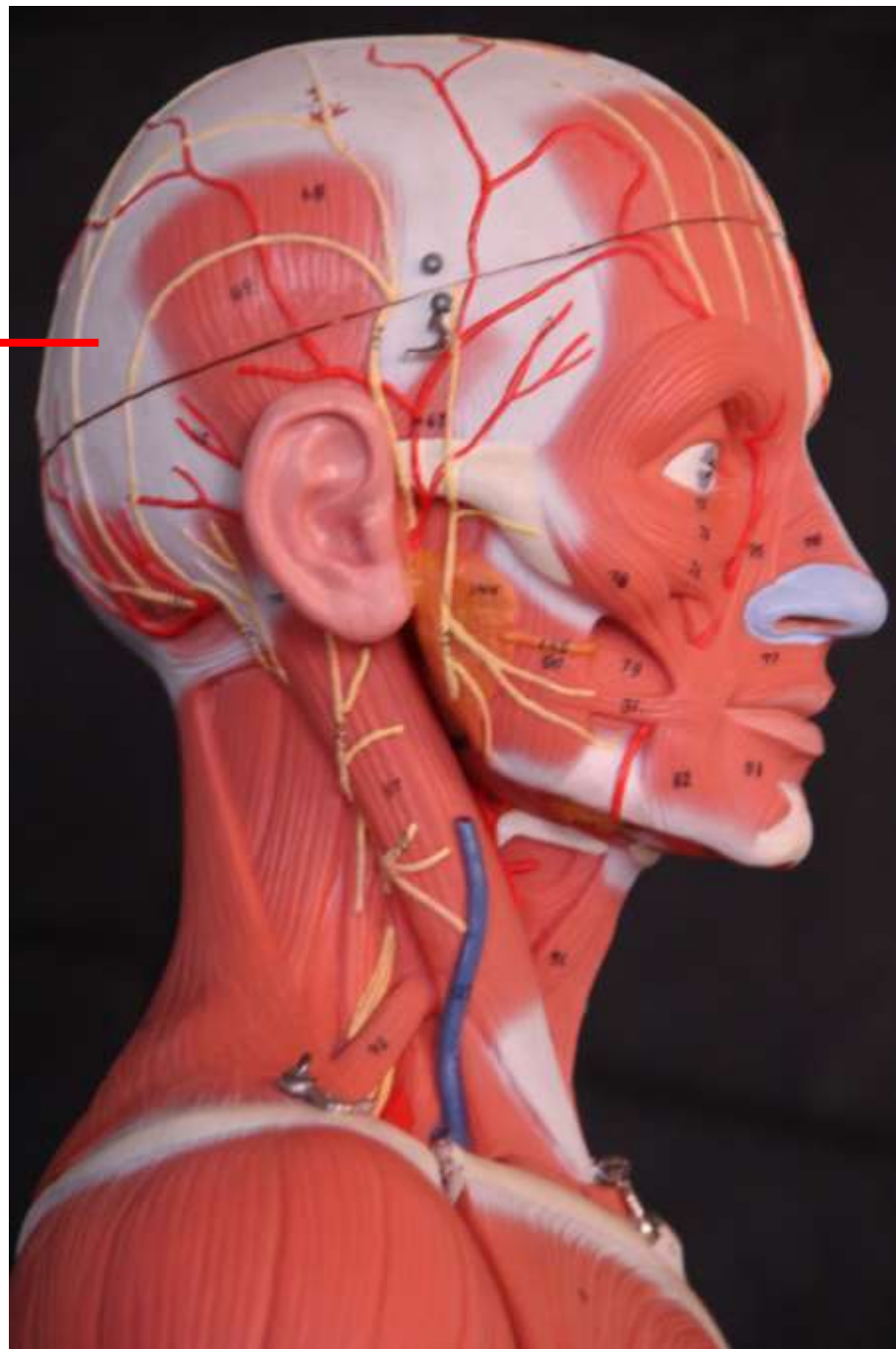

Tórax e abdômen - Vista anterior

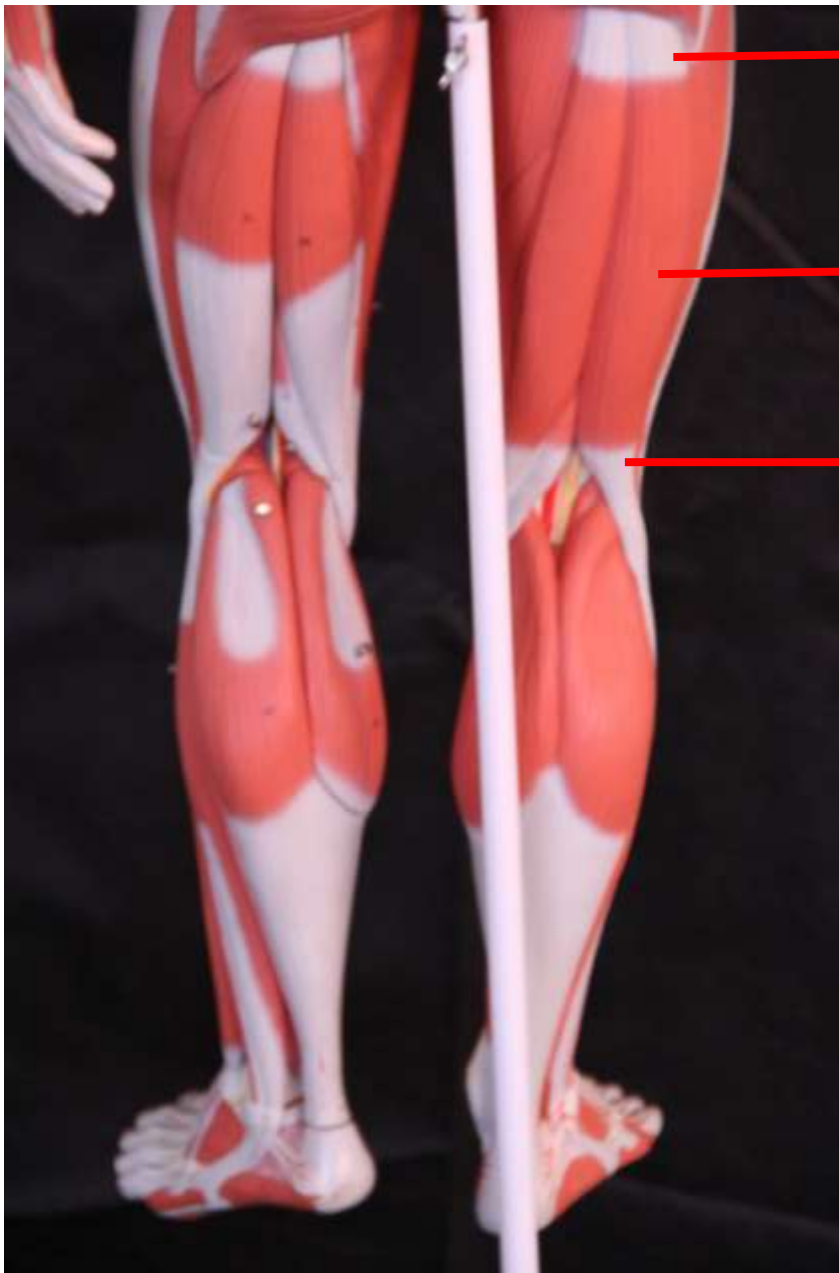*Componentes  
Anatômicos do  
Músculo Estriado  
Esquelético*



**Aponeurose**



Crânio - Vista lateral direita



**Tendão**

**Ventre  
Muscular**

**Tendão**

Membro inferior - Vista posterior

Músculos  
esqueléticos do  
crânio e pescoço

**Epicrânio**

**Orbicular do olho**

**Zigomático menor**

**Zigomático maior**

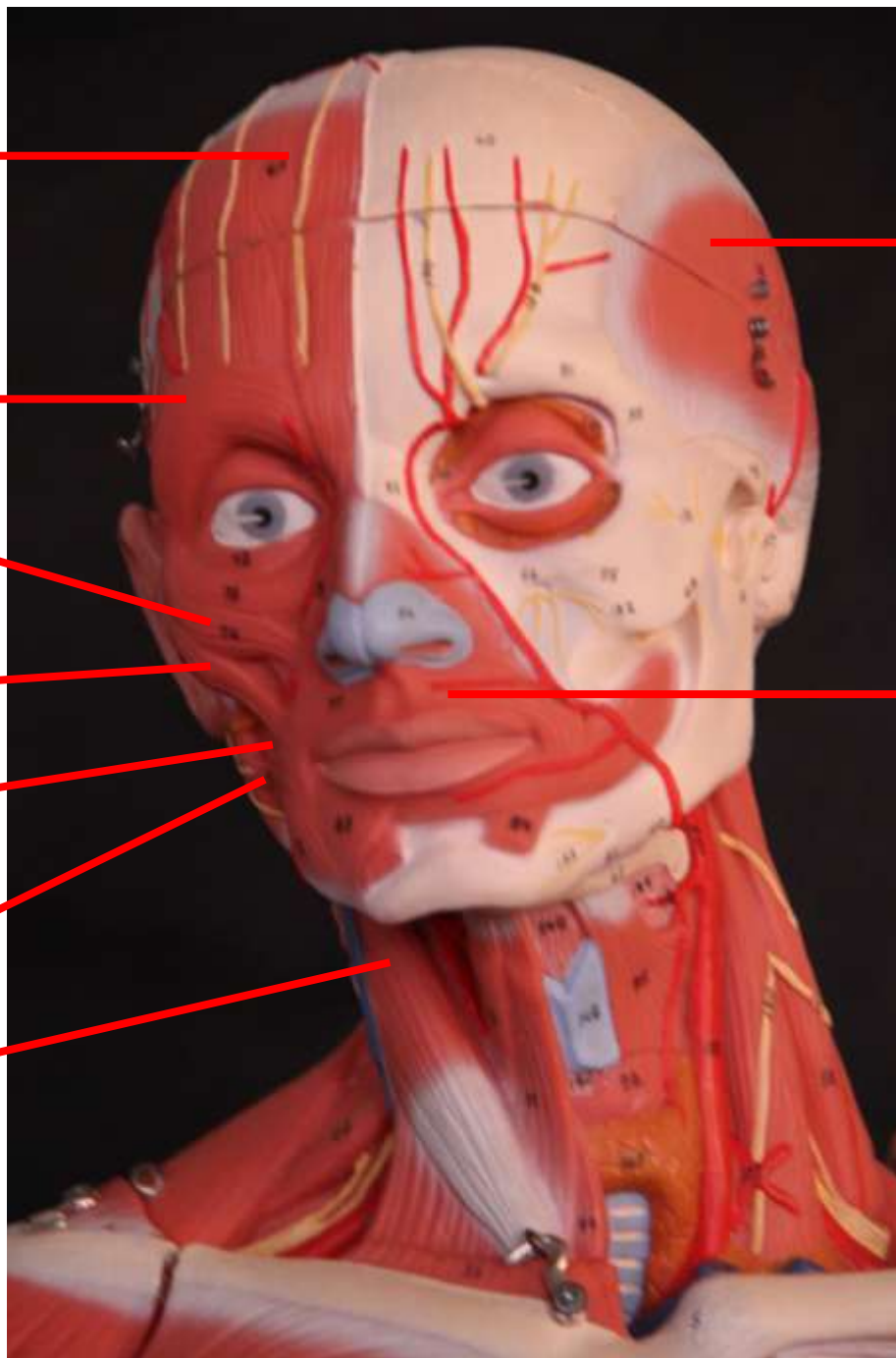
**Bucinador**

**Rizório**

**Esternocleidomastóideo**

**Temporoparietal**

**Orbicular da boca**

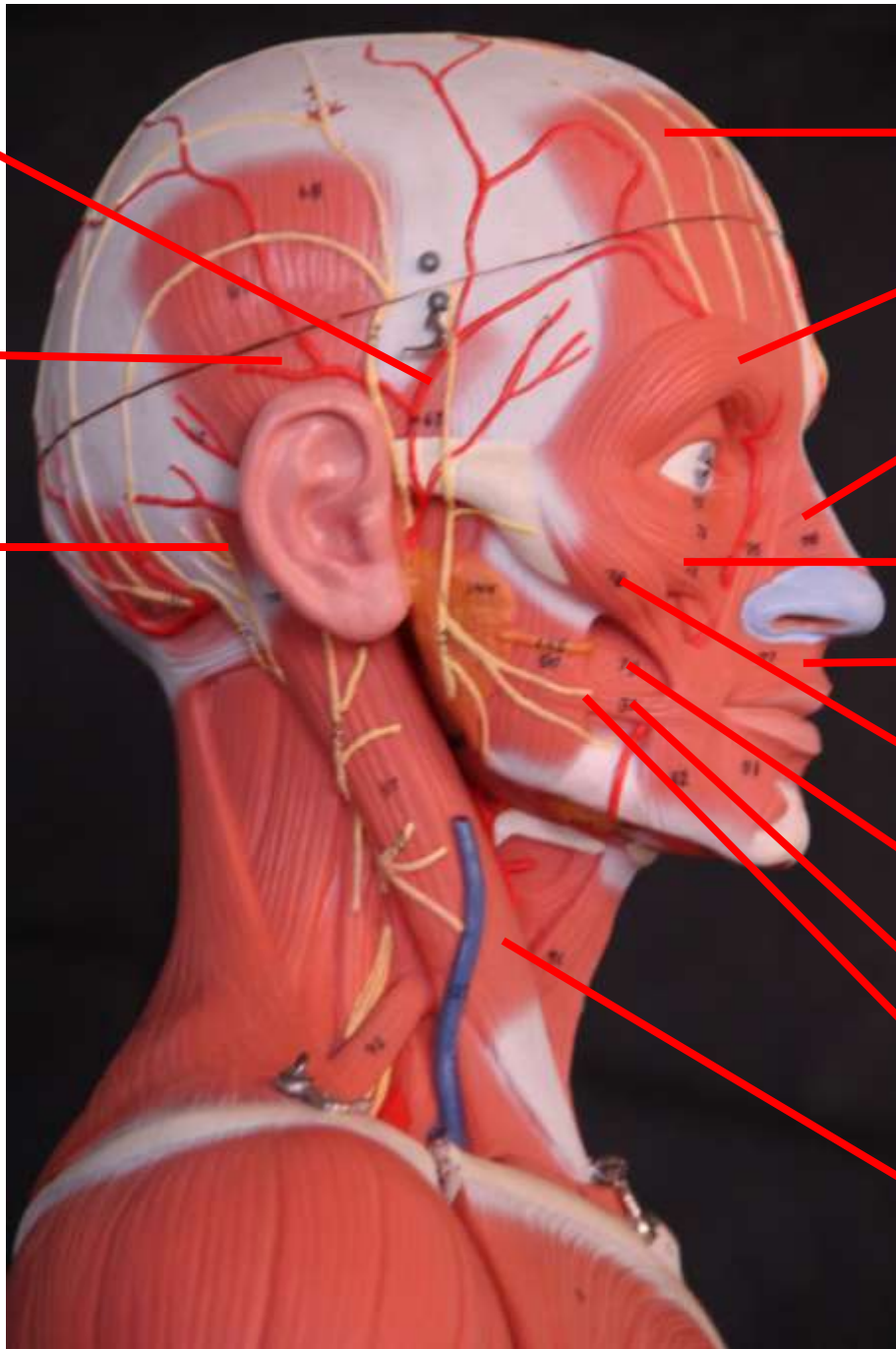


Crânio - Vista lateral direita

**Auricular anterior**

**Auricular superior**

**Auricular posterior**



**Epicrânio**

**Orbicular do olho**

**Nasal**

**Zigomático menor**

**Orbicular da boca**

**Zigomático maior**

**Bucinator**

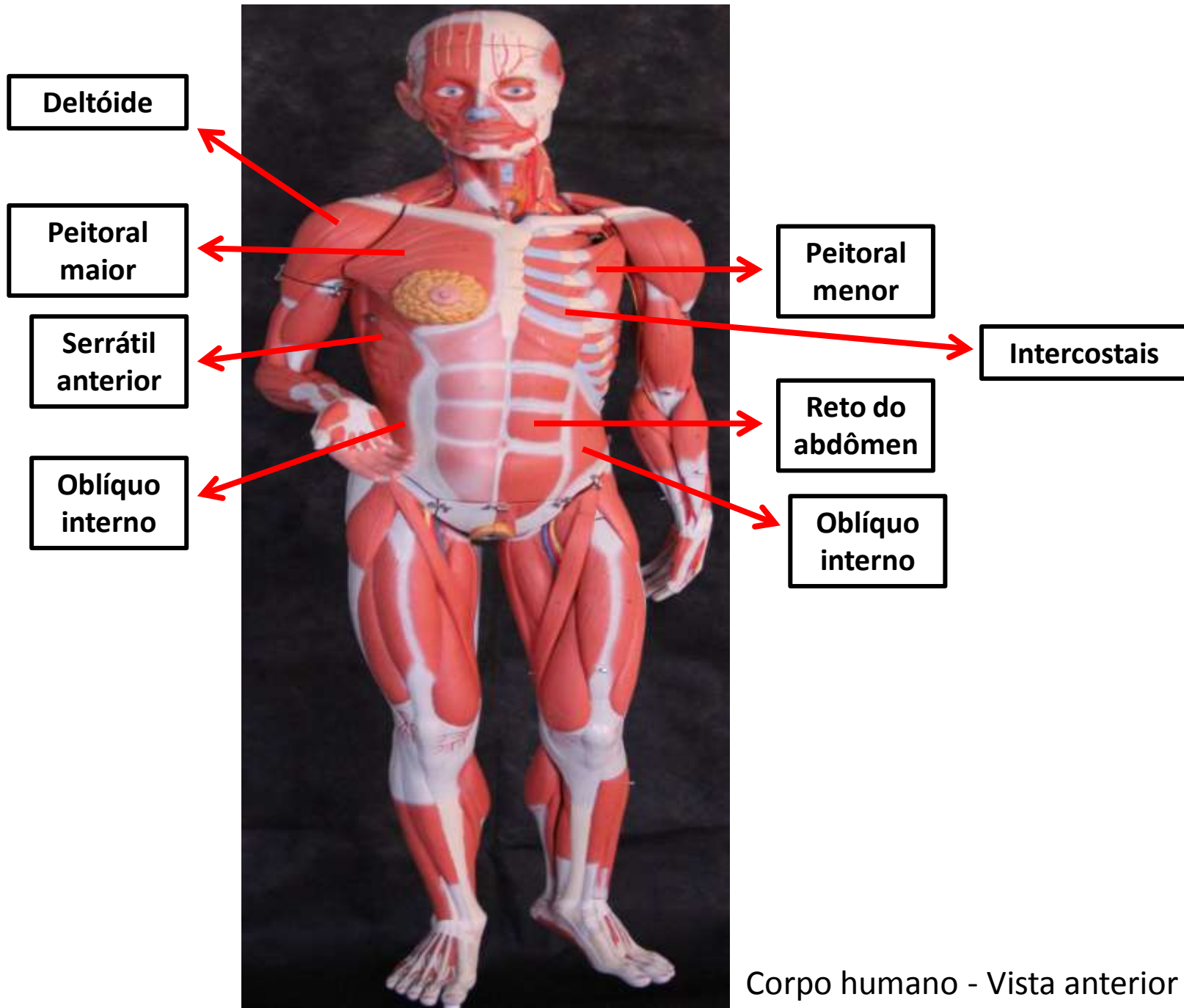
**Rizório**

**Masseter**

**Esternocleidomastóideo**

Crânio - Vista lateral direita


Músculos  
esqueléticos  
superficiais do  
corpo humano



**Deltóide**




**Peitoral menor**



**Peitoral maior**




**Intercostais**



**Serrátil anterior**



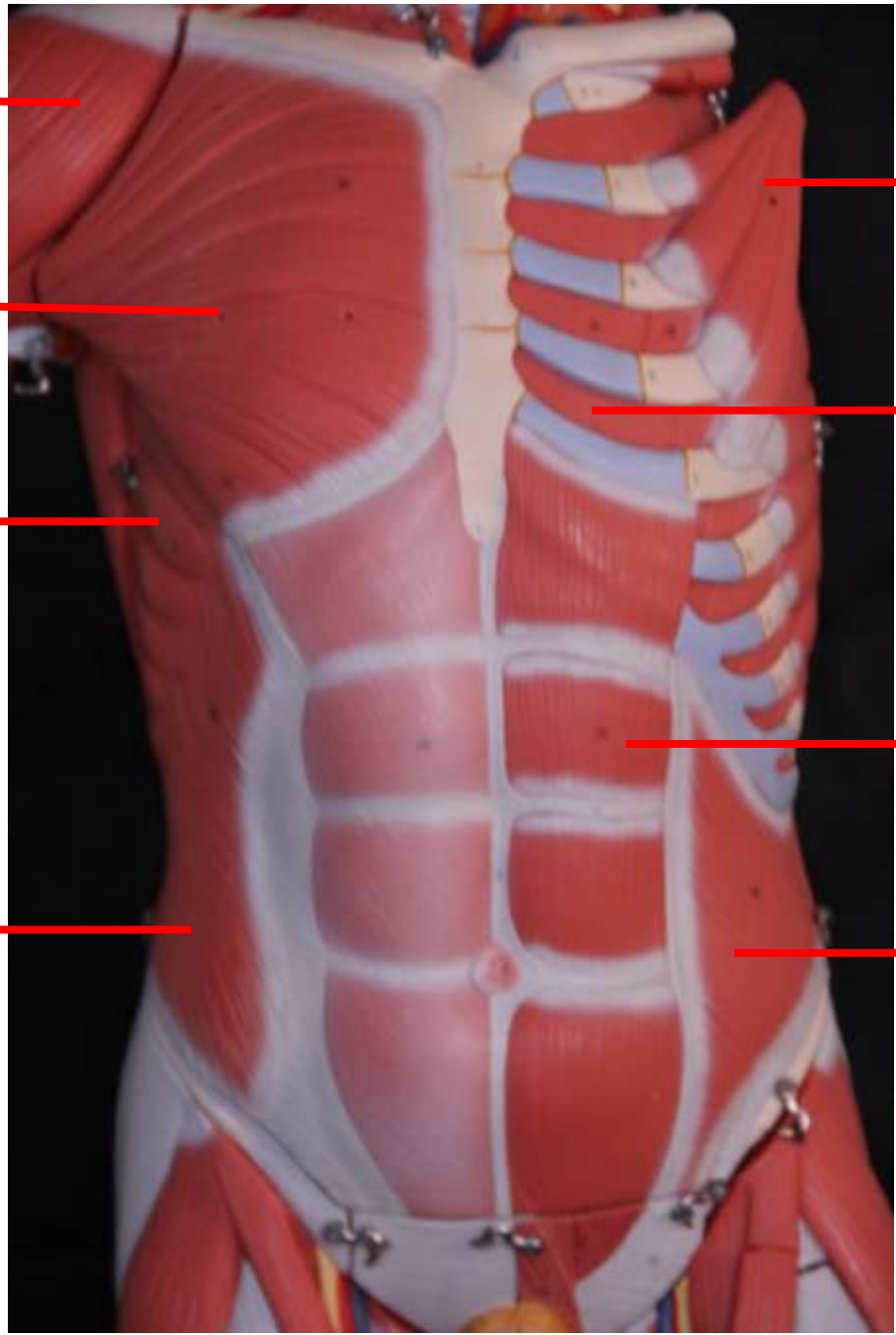

**Reto do abdômen**



**Oblíquo interno**



**Oblíquo interno**



Tórax e abdômen  
Vista anterior



**Supra -espinal**

**Infra -espinal**

**Deltóide**



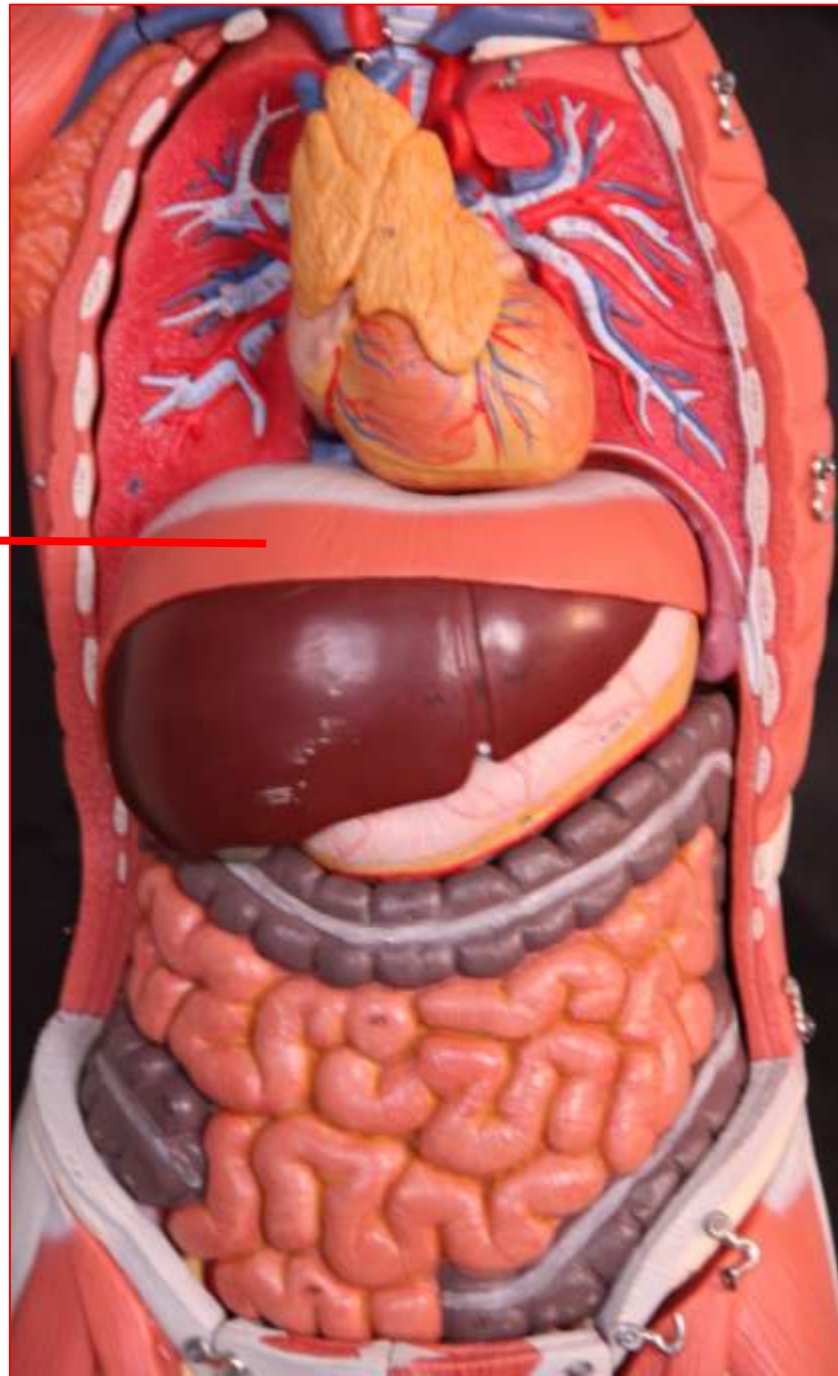
**Trapézio**

**Rombóide  
Menor**

**Rombóide  
Maior**

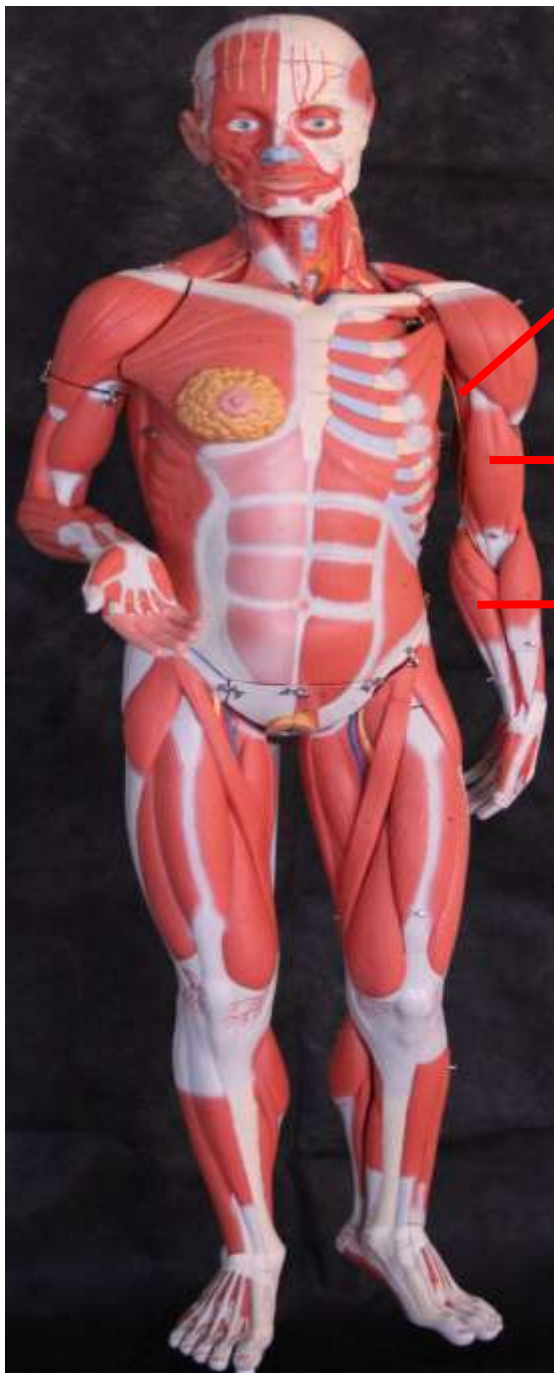Dorso - Vista posterior

**Diafragma**



Tórax e abdômen - Vista anterior

# Músculos do membro superior



**Braquial**

**Bíceps  
Braquial**

**Músculos  
Flexores**

Corpo humano - Vista anterior

**Tríceps  
Braquial**



**Músculos  
Flexores**



Vista posterior

**Tríceps  
Braquial**

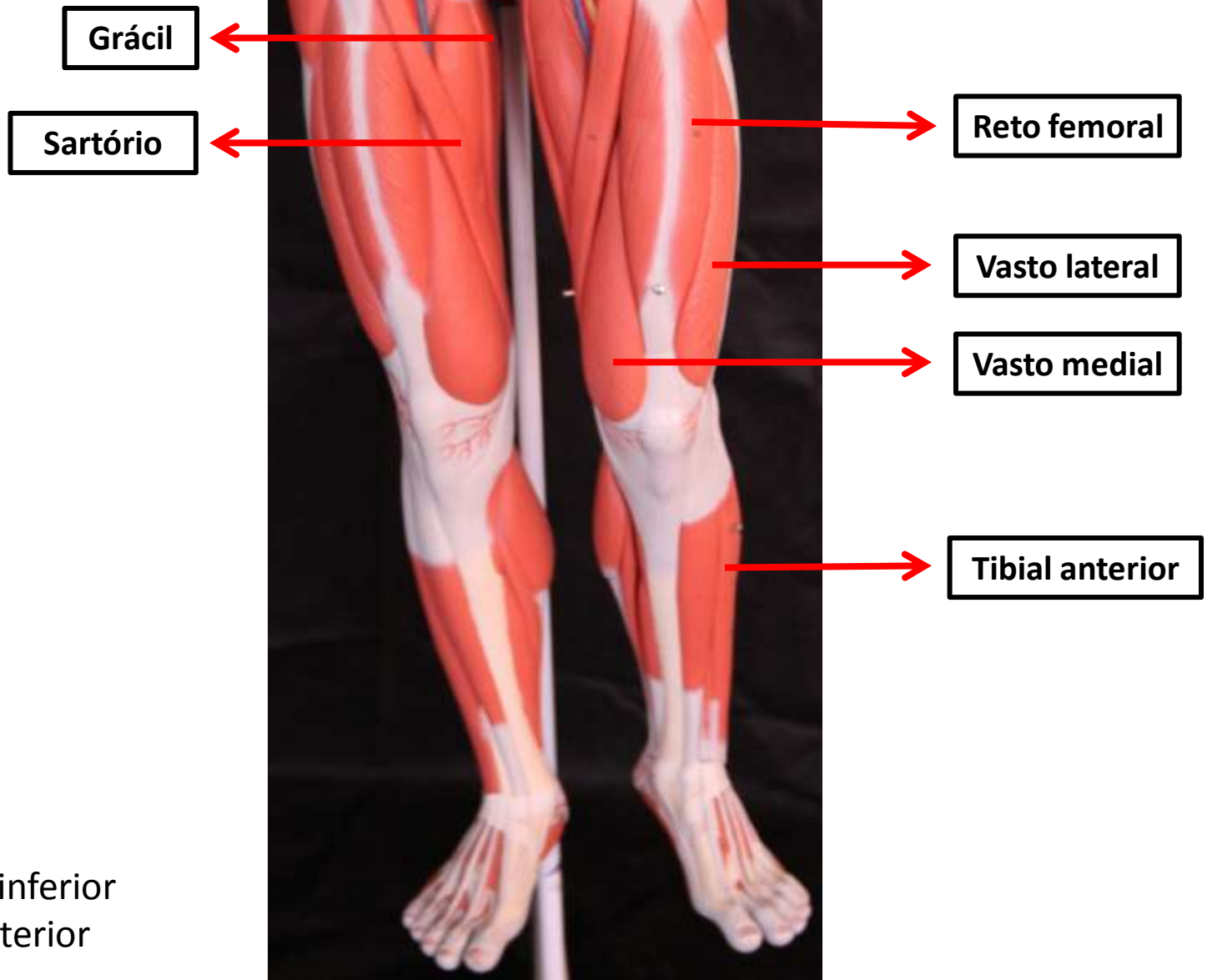
**Músculos  
Extensores**



**Músculos  
Flexores**

Corpo humano - Vista lateral


# Músculos do membro inferior



Membro inferior  
Vista anterior



Grácil



Reto femoral



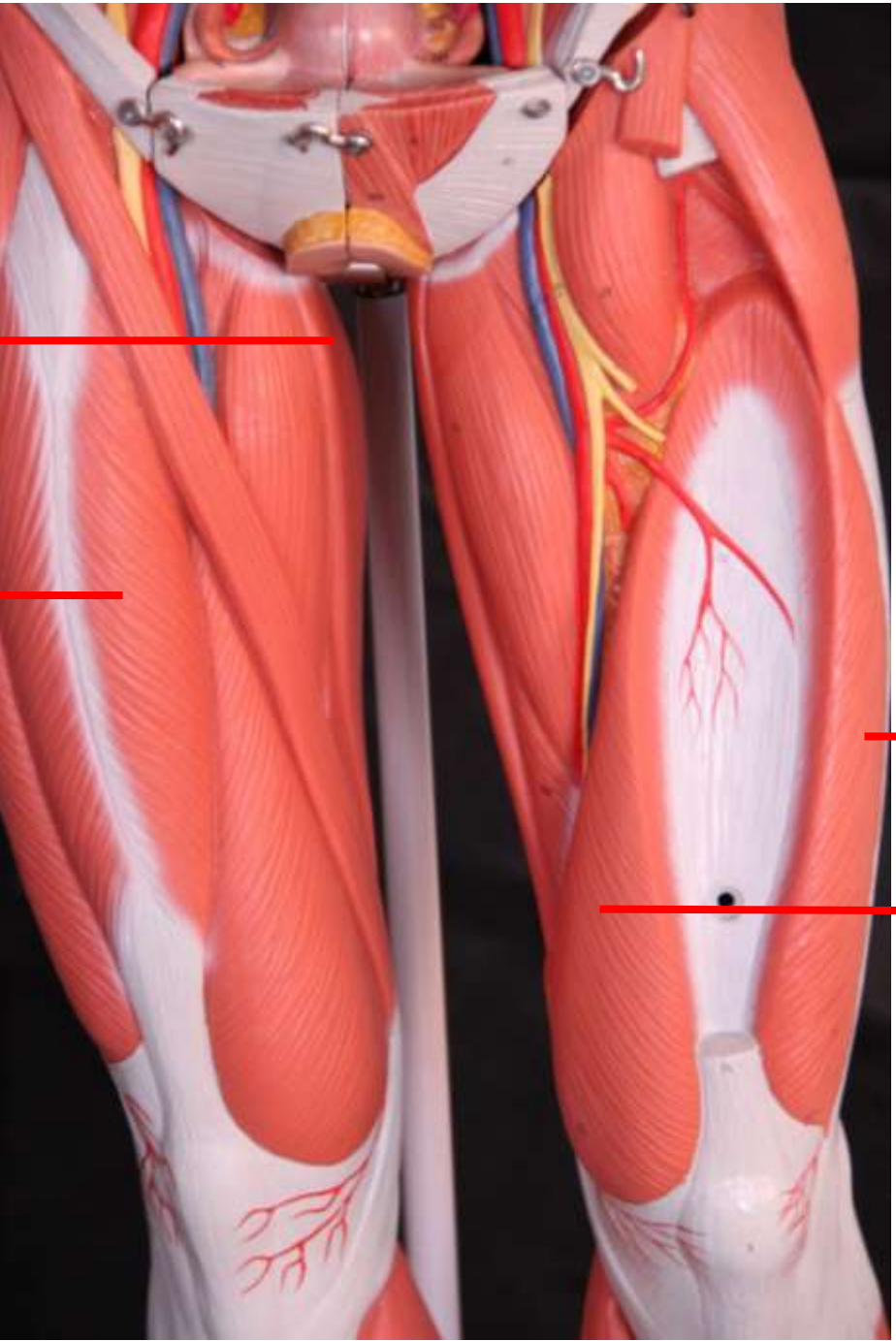
Vasto lateral

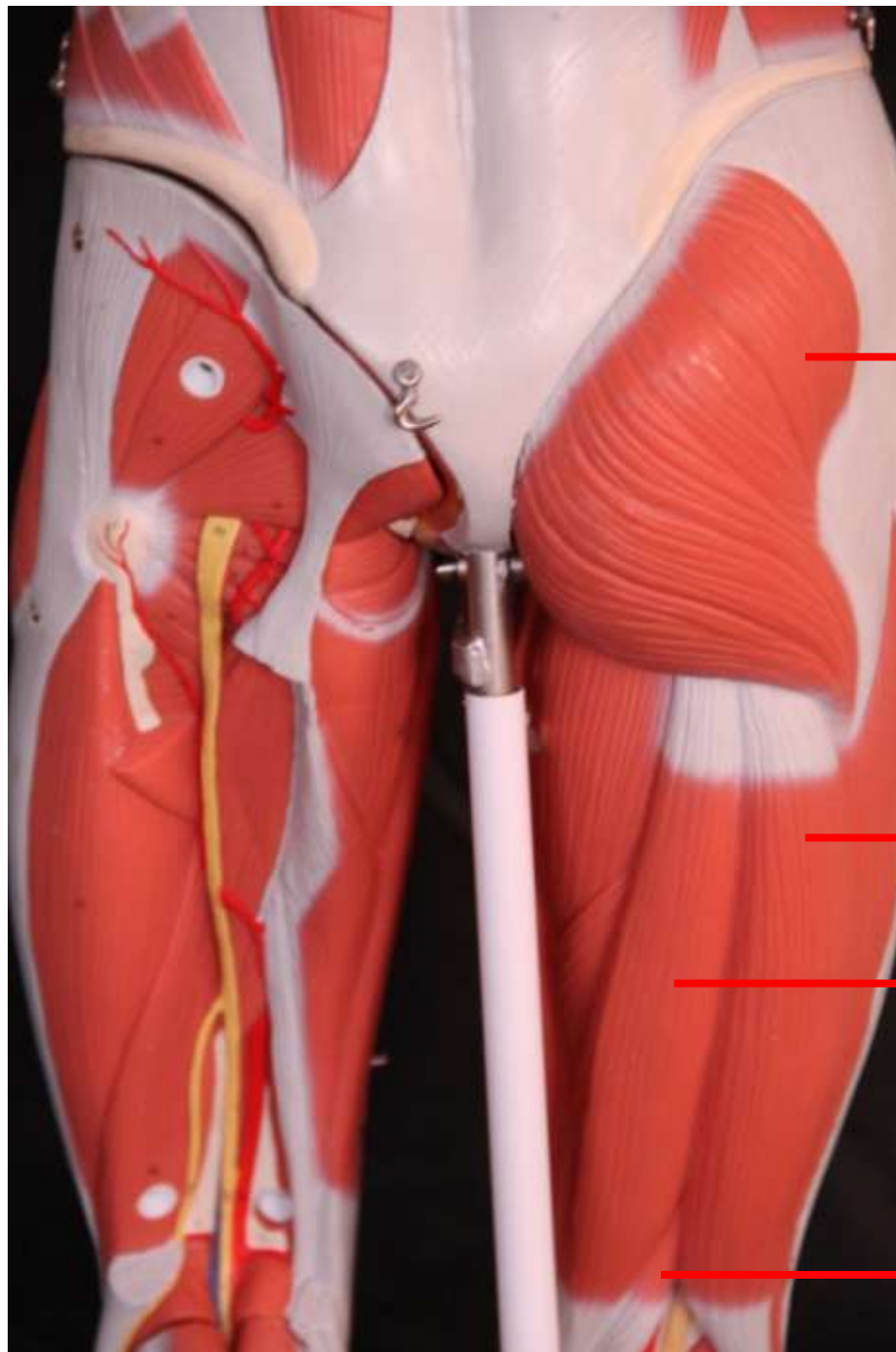


Vasto lateral



Membro inferior  
Vista anterior





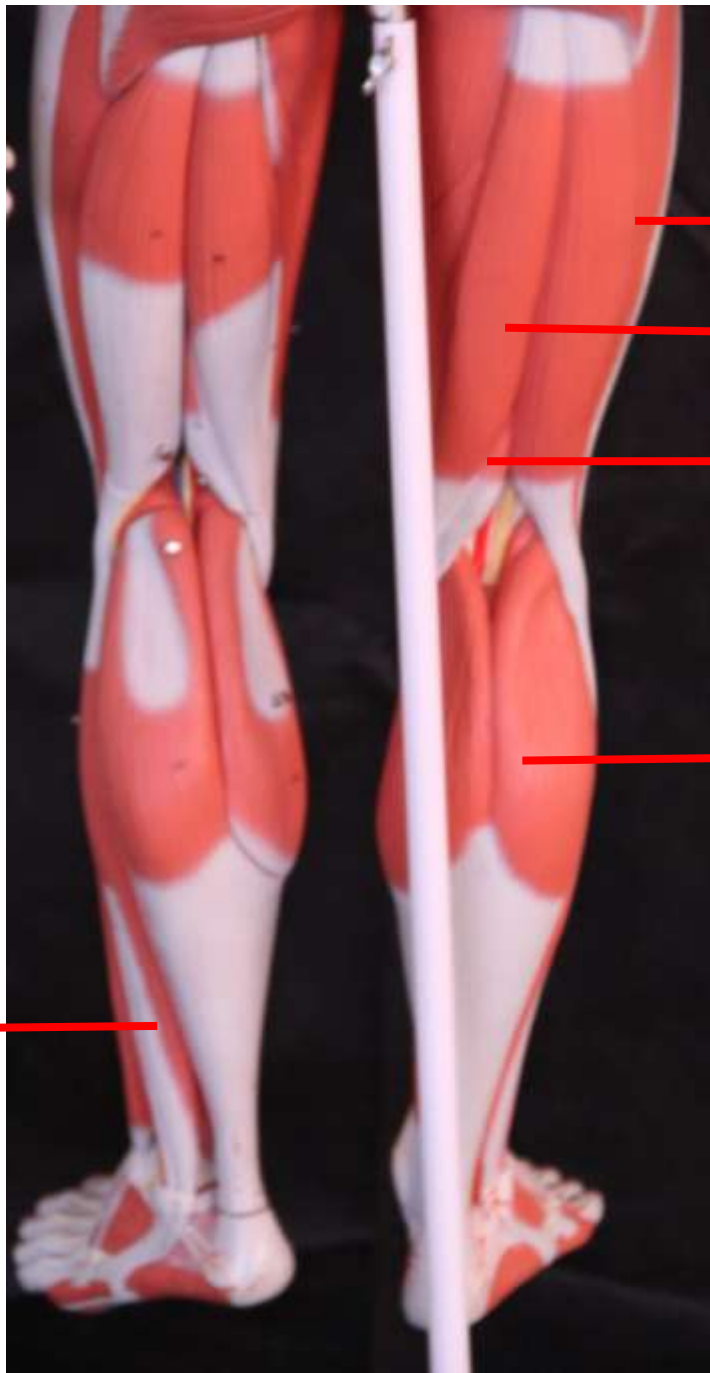
**Glúteo Máximo**

**Bíceps Femoral**

**Semitendinoso**

**Semimembranoso**

Membro inferior  
Vista posterior



Bíceps Femoral

Semitendinoso

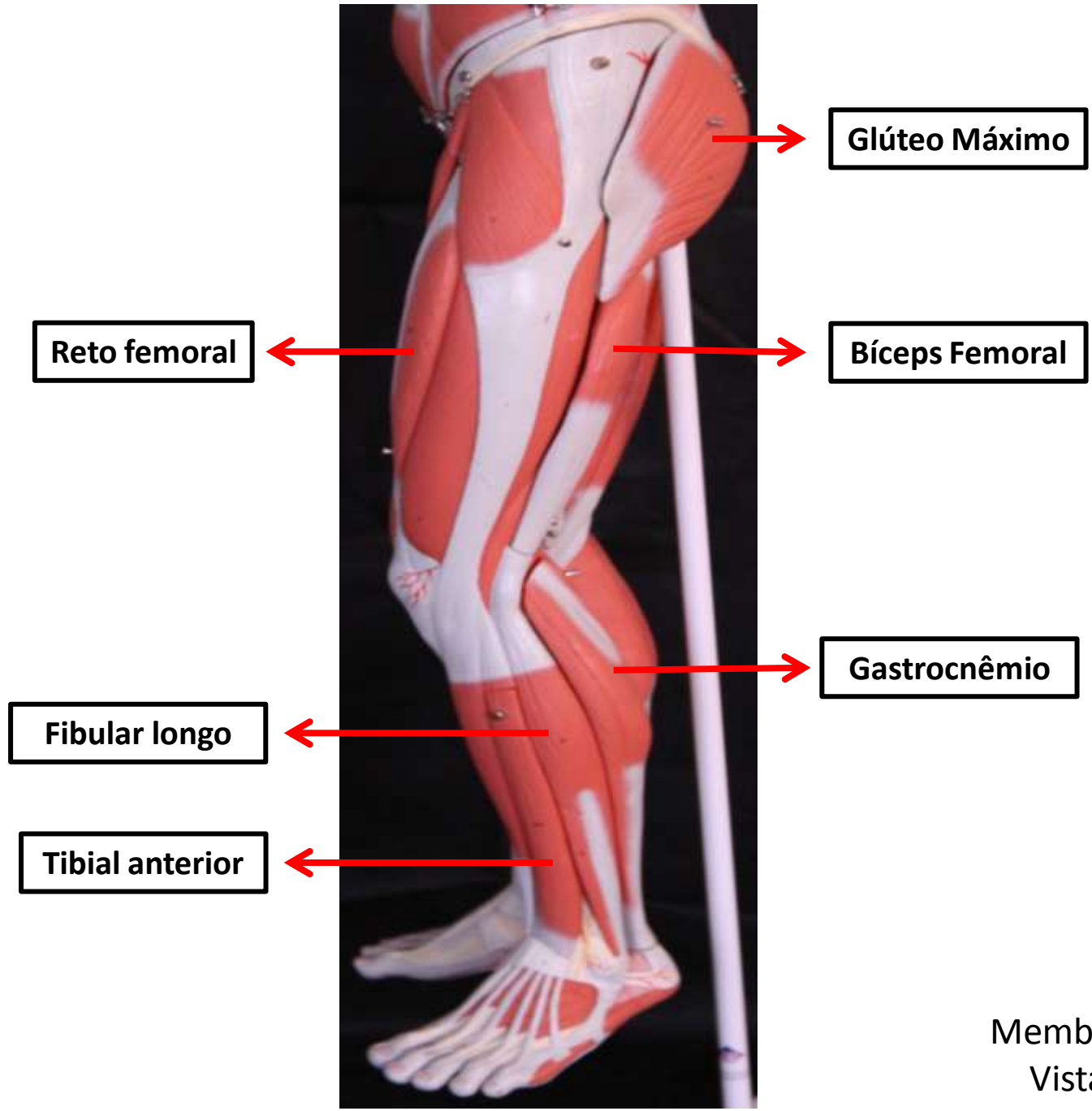
Semimembranoso

Semitendinoso

Gastrocnêmio

Fibular longo

Membro inferior  
Vista posterior



Membro inferior  
Vista lateral

**Glúteo Máximo**

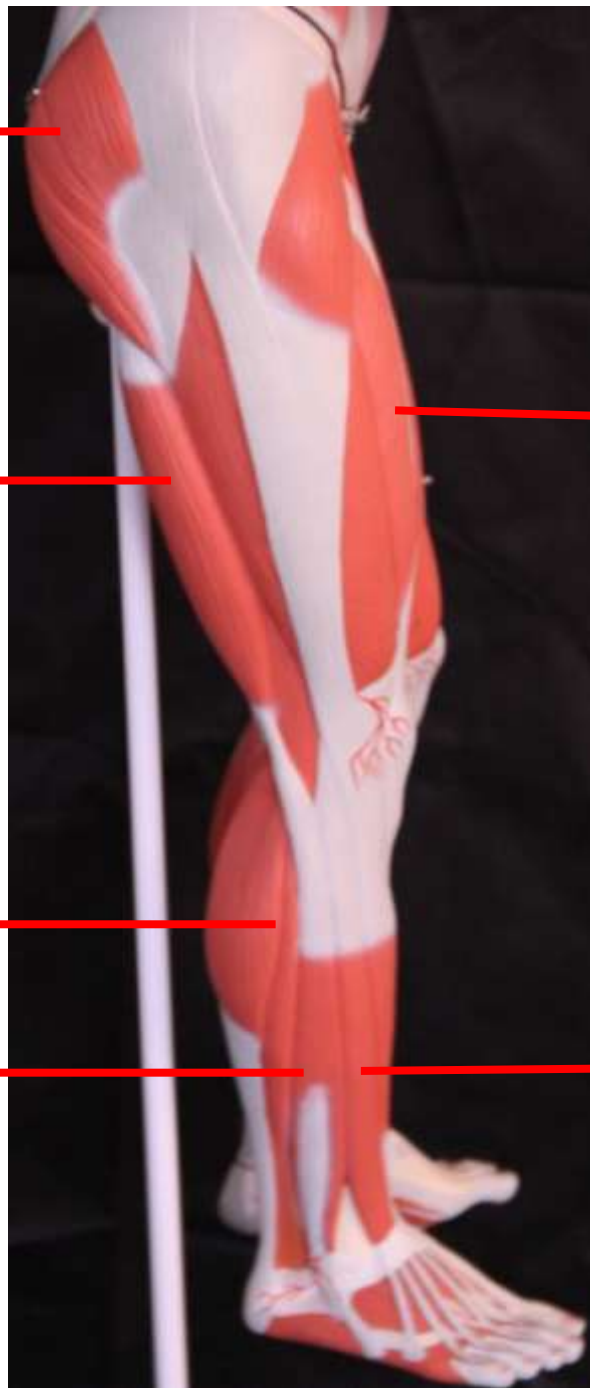
**Bíceps Femoral**

**Gastrocnêmio**

**Fibular longo**

**Reto femoral**

**Tibial anterior**



Membro inferior  
Vista lateral